Новый аллельный вариант перивентрикулярной узловой гетеротопии 7-го типа у больной с адрено-генитальным синдромом, обусловленным дефицитом 21-гидроксилазы

Дадали Е.Л.[1,2], Маркова Т.В.[1], Боровиков А.О.[1], Чухрова А.Л.[1], Вассерман Н.Н.[1], Щагина О.А.[1]

1 — ФГБНУ «Медико-генетический научный центр»
115522, г. Москва, ул. Москворечье д.,1

2 — ГБОУ ВО « Российский национальный исследовательский медицинский университет имени Н.И. Пирогова» Министерства здравоохранения Российской Федерации
117997, г. Москва, ул. Островитянова, д. 1

Представлено описание клинико-генетических характеристик ребенка 2 лет с двумя моногенными заболеваниями: сольтеряющей формой адрено--генитального синдрома с аутосомно-рецессивным типом наследования и узловой гетеротопий мозга 7 типа, наследующейся аутосомно-доминантно, диагностированных с использованием двух различных молекулярно-генетических методов. Наличие адрено-генитального синдрома диагностировано в первые дни жизни на основании типичных клинических проявлений и подтверждено путём прямой ДНК-диагностики, в результате которой обнаружена гомозиготная мутация p.R356W в гене *CYP21*A2. Наличие второго моногенного заболевания предполагалось на основании диагностики грубой задержки психомоторного и речевого развития и аномалий строения головного мозга, обнаруженных при проведении магнитно-резонансной томографии. При секвенировании клинического экзома выявлена ранее не описанная нуклеотидная замена c.2015C>T (p.W672I) в гене *NEDD4L*. Патогенные варианты в домене HECT данного белка приводят к перивентрикулярной узловой гетеротопии 7 типа (OMIM:617021). Анализ данного варианта методом прямого секвенирования по Сэнгеру в семье показал его происхождение de novo.

Ключевые слова: Перивентрикулярная узловая гетеротопия, адрено--генитальный синдром, ген *NEDD4L*.

Для цитирования: Дадали Е.Л., Маркова Т.В., Боровиков А.О., Чухрова А.Л., Вассерман Н.Н., Щагина О.А. Новый аллельный вариант перивентрикулярной узловой гетеротопии 7-го типа у больной с адрено-генитальным синдромом, обусловленным дефицитом 21-гидроксилазы. *Медицинская генетика* 2019; 18(6): 50-56.
DOI: 10.25557/2073-7998.2019.06.50-56

Автор для корреспонденции: *Боровиков Артем Олегович*, **e-mail:** borovikov33@gmail.com
Финансирование. Работа выполнена в рамках государственного задания Министерства науки и высшего образования России на выполнение НИР в 2019 году.
Конфликт интересов. Авторы декларируют отсутствие конфликта интересов.
Поступила: 31.05.2019

A new allelic variant of periventricular nodular heterotopia type 7 in a patient with adrenogenital syndrome due to a 21-hydroxylase deficiency

Dadali E.L.[1,2], Markova T.V.[1], Borovikov A.O.[1], Chukhrova A.L.[1], Wasserman N.N.[1], Schagina O.A.[1]

1 — Research Centre for Medical Genetics
Moskvorechie street, 1, 115522 Moscow, Russia

2 — Pirogov Russian National Research Medical University
Ostrovityanova st. 1, 117997 Moscow, Russia

We report 2-year-old girl with two monogenic diseases — adrenogenital syndrome with autosomal recessive inheritance mode and periventricular nodular heterotopia type 7 with autosomal dominant, diagnosed by two different molecular genetic methods. The presence of adreno-genital syndrome diagnosed in the first days of life based on typical clinical manifestations and the homozygous mutation was detected p.R356Wby direct DNA testing *CYP21A2* gene. The presence of the second monogenic disease was proposed base on the observation the severe delay of psychomotor and speech development and abnormalities of the brain structure detected by MRI. Clinical exome sequencing identified previously not described single nucleotide substitution c.2015C>T (p.W672I) in NEDD4L gene. Pathogenic variants in HECT domain of this protein lead to periventricular nodular heterotopia type 7 (OMIM:617021). Analysis of segregation this variant in the family by direct sequencing of Sanger showed its origin de novo.

Keywords: Periventricular nodular heterotopia, adrenogenital syndrome, NEDD4L gene.

For citation: Dadali E.L., Markova T.V., Borovikov A.O., Chukhrova A.L., Wasserman N.N., Schagina O.A. A new allelic variant of periventricular nodular heterotopia type 7 in a patient with adrenogenital syndrome due to a 21-hydroxylase deficiency. *Medical genetics* 2019; 18(6): 50-56. [In Rus].
DOI: 10.25557/2073-7998.2019.05.50-56

Corresponding author. *Borovikov Artem*, **e-mail:** borovikov33@gmail.com
Funding. The research was carried out within the state assignment of Ministry of Science and Higher Education of the Russian Federation.
Conflict of interest. The authors declare no conflict of interest.
Accepted: 31.05.2019

Введение

Использование массового параллельного секвенирования (МПС) в практической работе врача-генетика привело к увеличению случаев диагностики двух моногенных заболеваний у одного больного. В результате применения МПС стали выявляться как сочетания заболеваний, клинические проявления которых уже отмечены у больных, так и сочетания заболеваний, одно из которых манифестирует в более позднем возрасте и диагностируется до развития клинических проявлений [1, 2]. Кроме того, описано сочетание у одного больного моногенного заболевания и хромосомного синдрома [3, 4]. Для уточнения диагноза могут быть использованы различные молекулярные и цитогенетические методы: аллель-специфичная мультиплексноая лигаза-зависимая ПЦР (MLPA), МПС, исследование кариотипа с использованием дифференциальной окраски и хромосомный микроматричный анализ. При наличии двух моногенных заболеваний с идентичным возрастом манифестации может наблюдаться модификация их клинических проявлений, что осложняет определение прогноза тяжести течения.

Целью работы является описание особенностей клинических проявлений у больного с двумя моногенными заболеваниями, диагностированными с использованием различных молекулярно-генетических методов.

Материал и методы исследования

Под нашим наблюдением находилась пациентка в возрасте 2 лет. Клинический осмотр был выполнен сотрудниками научно-консультативного отдела ФГБНУ «МГНЦ». Диагноз *сольтеряющая форма адреногенитального синдрома в сочетании с перивентрикулярной узелковой гетеротопией 7-го типа* установлен на основании данных генеалогического анализа, неврологического осмотра и результатов молекулярно-генетических исследований.

Выделение геномной ДНК проводили из лейкоцитов периферической крови с использованием набора реактивов для выделения Wizard Geno micDNAPurificationKit («Promega», США) по протоколу производителя.

Для диагностики врожденной гиперплазии коры надпочечников использована система детекции частых мутаций гена *CYP21A2*, основанная на методе MLPA. Пробы для реакции были выбраны с использованием последовательности гена *CYP21A2* (*NM_000500.7)*, они фланкировали мутации: Pro30Leu, мутацию сайта сплайсинга в интроне 2 (Ivs2-13), del8bp, Ile172Asn, IVM (I235N/ V236E/ M238K), Val281Leu, Gln318Stop, Arg356Trp, Pro453Ser. Из-за высокой гомологии гена *CYP21A2* и псевдогена *CYP21P* до проведения MLPA проводилась преПЦР с праймерами, соответствующими уникальным последовательностям гена *CYP21A2*.

Для пробоподготовки к экзомному секвенированию использовали реактивы Illumina TruSeq DNA Exome. Секвенирование проведено на приборе Illumina NextSeq500 методом парно-концевого чтения (2×75 п.н.). Среднее покрытие полного экзома пациента составило ×98,5, количество таргетных областей с покрытием ⩾×10 — 93,16%, равномерность покрытия (uniformity Pct >0.2*mean) — 83,4%. Для картирования полученных последовательностей на референсный геном hg19 использовали программное обеспечение BWA. Для дальнейшего анализа выявленных вариантов использовали алгоритмы GATK. Аннотация вариантов проведена с использованием программного обеспечения Illumina BaseSpace® Variant Interpreter.

Патогенность не синонимичных не классифицированных ранее по патогенности вариантов определяли с использованием программ прогнозирования Polyphen2, MutationTaster, Provean и SIFT. Выявленный у пробанда вариант был верифицирован с использованием метода прямого секвенирования по Сэнгеру на приборе ABI3130 genetic analyser с использованием пары праймеров, фланкирующих экзон 14 гена *NEDD4L* (NM_015277.5). Для определения статуса de novo варианта c.2015C>T (p.W672I) в гене *NEDD4L* было подтверждено биологическое родство обследуемых с использованием метода флюорисцентной мультиплексной ПЦР по микросаттелитным маркерам D13S634, D13S305, D13S800, D13S628, D13S252, D18S535, D18S386, D18S978, D18S390, D18S819, D21S1435, D21S1446, D21S1442, Amelogenin, 4SH, ZFXY, TAFL.

От родителей пациента было получено письменное согласие на проведение исследования и обработку полученных данных.

Результаты

Под нашим наблюдением находилась больная с наличием двух моногенных заболеваний, диагностика которых осуществлялась с использованием различных

молекулярно-генетических методов. Клинические проявления обоих заболеваний наблюдаются с рождения, однако у обследованного нами ребенка одно заболевание — адрено-генитальный синдром, обусловленный дефицитом 21-гидроксилазы — диагностировано в первый месяц жизни в связи с характерными аномалиями половых органов, а диагностика второго заболевания – перивентрикулярной узловой гетеротопии 7 типа проведена только в 2-летнем возрасте.

Приводим описание особенностей клинических проявлений у наблюдаемой больной.

Пробанд — девочка 2 лет, единственный ребенок в семье. Родилась от 1 беременности, протекавшей на фоне приема матерью инсулина по поводу сахарного диабета 1 типа. В третьем триместре беременности диагностировано нарушение плацентарного кровотока, в связи с чем родоразрешение проведено на 36 неделе беременности путём кесарева сечения. Масса тела при рождении составила 3100 г, а длина тела 51 см. С рождения у ребёнка диагностировано угнетение центральной нервной системы и апноэ. По причине тяжелого состояния, пробанд был переведен на зондовое питание и искусственную вентиляцию легких. В связи с сомнительным строением наружных половых органов (гиперплазия клитора, имеющего пенисообразную форму и лабиосакральные складки по форме напоминающие мошонку) был предположен врожденный вариант сольтеряющей формы адрено-генитального синдрома, обусловленного дефицитом фермента 21-гидроксилазы надпочечников. Диагноз подтвердился при проведении молекулярно-генетического анализа методом MLPA, в результате которого обнаружена частая мутация p.R356W в гомозиготном состоянии в гене *CYP21A2* с доказанной функциональной значимостью [5]. У родителей ребенка данная мутация обнаружена в гетерозиготном состоянии. Ребенок получал корригирующую терапию кортефом и кортинефом с хорошим эффектом.

С рождения выявлена диффузная мышечная гипотония. Ребенок неуверенно держал голову с 4 месяцев и не переворачивался. В возрасте 5 месяцев без видимых причин впервые возникли инфантильные спазмы частотой 3—5 раз в сутки. Постепенно интенсивность и продолжительность пароксизмов нарастала, что привело к задержке темпов моторного и психоречевого развития. Несмотря на проводимую терапию конвулексом и сабрилом, полиморфные судороги сохранились.

При осмотре ребенка в возрасте 2 лет выявлены не резко выраженные стигмы дизэмбриогенеза – микроцефалия (-3 SD), деформированные низко распложенные ушные раковины, приросшие мочки, короткий, вздернутый нос, выступающие передние резцы, изодактилия на кистях и стопах, частичная кожная синдактилия 2—3 на стопах **(рис. 1)**, а также увеличение клитора и гипоплазия половых губ. Выявлена грубая

Рис.1. Фенотип пробанда в возрасте 2 лет.

задержка психомоторного и речевого развития. Ребенок кратковременно удерживал голову, самостоятельно не садился и не ходил, отмечалась диффузная мышечная гипотония на фоне усиления сухожильных рефлексов с верхних и нижних конечностей, а также наличие патологических стопных знаков. При вертикализации опора на ноги отсутствовала.

По результатам магнитно-резонансной томографии (МРТ) головного мозга выявлены пахигирия, наиболее выраженная в лобных долях, гипоплазия мозолистого тела и таламуса, вентрикуломегалия с деформацией контуров боковых желудочков, а также билатеральные очаги перивентрикулярной лейкопатии **(рис. 2)**. При проведении 5-часового видео-ЭЭГ мониторинга отмечено преобладание патологической активности (до 80-100%), полиморфное тета-дельта- замедление, в структуре которого зарегистрирована диффузная мультирегиональная эпилептиформная активность в виде острых волн, комплексов «острая-медленная волна», спайк-волн, полиспайк-волн и изменений, напоминающих супрессорно-взрывной паттерн.

Поскольку результаты клинического осмотра, МРТ головного мозга и ЭЭГ видео-мониторинга не согласовались с клинической картиной адрено-генитального синдрома, было предположено наличие еще одного моногенного заболевания, сопровождающегося судорогами и пороками развития головного мозга. Это предположение подтвердилось при проведении секвенирования клинического экзома, в результате которого выявлена ранее не описанная нуклеотидная замена c.2015C>T (p.W672I) в гене *NEDD4L* (NM_015277.5), ответственном за возникновение перивентрикулярной узловой гетеротопии 7 типа (OMIM:617021). Выявленный вариант нуклеотидной последовательности не зарегистрирован в контрольной выборке gnomAD. Алгоритмы предсказания патогенности (SIFT, PolyPhen2, UMD-Predictor, PROVEAN, Mutation Taster) расценивают выявленный вариант как вероятно патогенный. Анализ данного варианта методом прямого секвенирования по Сэнгеру у членов семьи показал его происхождение *de novo* **(рис. 3)**, родство обследуемых подтверждено с использованием мультиплексной системы микросаттелитных маркеров. Таким образом, у ребенка было подтверждено два независимых моногенных заболевания – адрено-генитальный синдром, обусловленный дефицитом 21-гидроксилазы с аутосомно-рецессивным типом наследования и узловая гетеротопия мозга 7 типа, наследующаяся аутосомно-доминантно.

Обсуждение

Согласно данным, полученным при секвенировании полного экзома 7698 пациентов, два моногенных

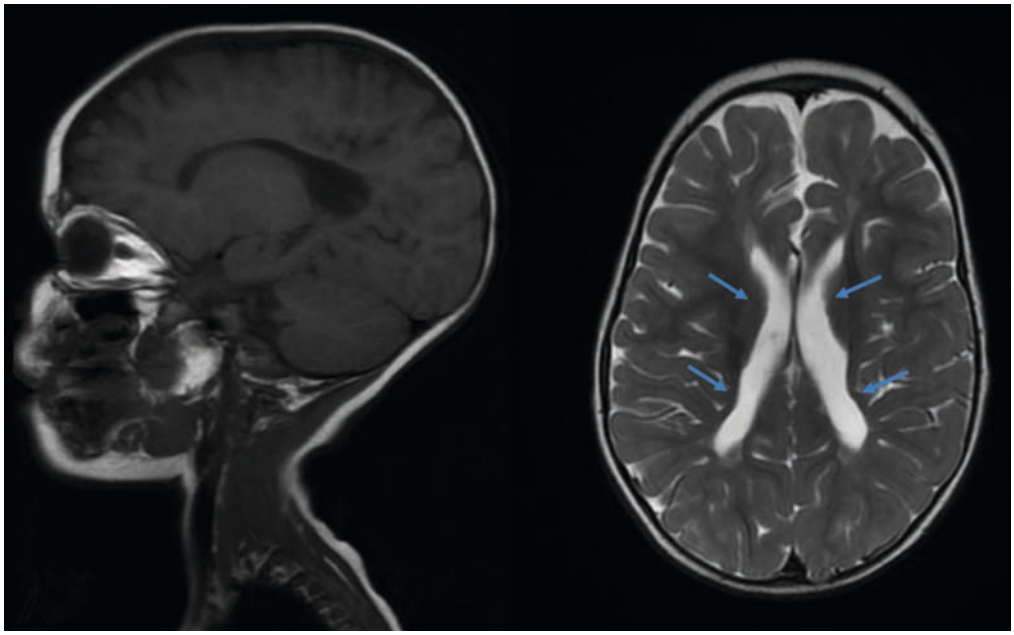

Рис. 2. Результаты МРТ головного мозга пробанда.

заболевания с доказанной функциональной значимостью находок разным набором методов обнаружено у 1,8 % пациентов [6]. В клинической практике наличие двух независимых наследственных заболеваний сильно осложняет постановку правильного диагноза и разработку терапевтической коррекции.

Нам не встретилось описание в литературе двух моногенных заболеваний, одним из которых является перивентрикулярная узловая гетеротопия головного мозга. Перивентрикулярные узловые гетеротопии (ПУГ)-группа генетически гетерогенных пороков развития головного мозга, обусловленных нарушением миграции нейронов в эмбриональном периоде из зоны желудочков в структуру коры головного мозга [7]. При гистологическом исследовании показано, что эти узелки состоят из высокодифференцированных нейронов, ориентированных в нескольких направлениях. В постнатальном периоде специфическими признаками при МРТ и компьютерной томографии головного мозга являются узелковые образования в перивентрикулярной области. Наличие перивентрикулярных узелков, являющихся скоплением нейронов в области 4 желудочка мозга, позволяет с высокой долей вероятности предположить наличие заболевания этой группы на клиническом уровне.

К настоящему времени идентифицировано семь типов ПУГ, для 5 из которых идентифицированы ге-

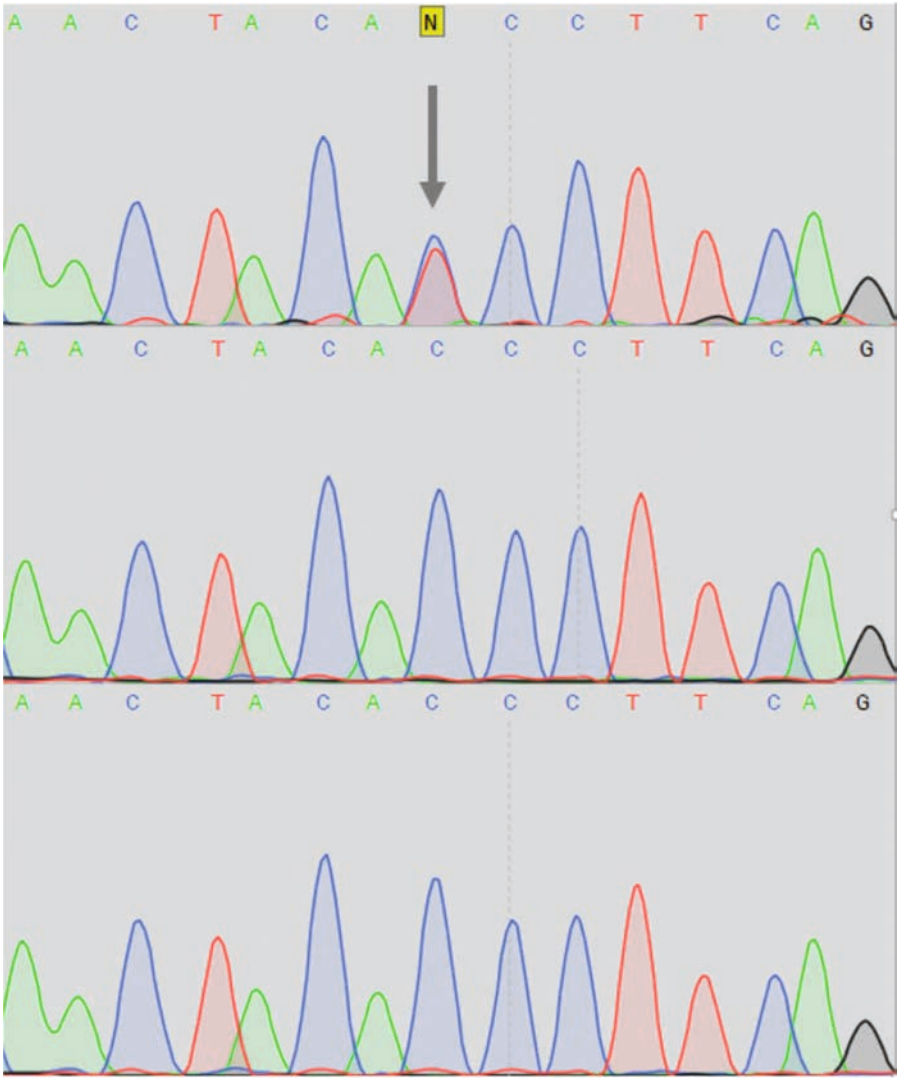

Рис.3. Результаты секвенирования последовательности гена *NEDD4L* у пробанда и его родителей. Мутация c.2015C>T (p.W672I) у пробанда обозначена стрелкой.

ны. Три генетических варианта — 6-й, 7-й и 8-й — наследуются аутосомно-доминантно, 2-й вариант — аутосомно-рецессивно и 1-й вариант в сочетании с фронтометафизарной дисплазией — Х-сцеплено доминантно. Выделение 3-го и 5-го вариантов основано на обнаружении у больных с ПУГ дупликации 5p15.1 и делеции 5q14.3-q15, соответственно.

Ген *NEDD4L* картирован на хромосоме 18q21 и содержит 30 экзонов [8]. Он относится к семейству убиквитинлигаз Е3, которые участвуют в убиквитин-опосредованном распаде белка в протеасомах. Белки-мишени NEDD4L участвуют в эмбриональном развитии кортекса [9].

Наличие перивентрикулярной гетеротопии впервые описали Kamuro K. и Tenokuchi Y. в 1993 г. у ребенка, его матери и бабушки по материнской линии [10]. При этом клиническая симптоматика в виде судорожных пароксизмов наблюдалась лишь у 34-летней матери пробанда. Показано, что скопление нейронов в перивентрикулярной области обусловлено нарушением их миграции из желудочковой системы в кору головного мозга.

К настоящему времени описано 9 больных с ПУГ 7 типа [11-13]. Особенности клинических признаков у описанных в литературе больных суммированы Broix L. с соавт. Авторы показали, что типичными клиническими проявлениями заболевания являются выраженный интеллектуальный дефицит, судороги, синдактилия 2-3 пальцев на стопах и расщелина неба или язычка [11] . Специфичными изменениями на МРТ головного мозга являются наличие перивентрикулярных узелковых образований, представленных скоплениями нейронов. У наблюдаемой нами больной имелись все основные клинические и МРТ признаки узловой гетеротопии 7 типа, за исключением расщелины неба, которая отмечалась у ряда больных.

К настоящему времени идентифицировано 9 различных мутаций в гене *NEDD4L*. Все описанные к настоящему времени мутации в гене *NEDD4L*, в том числе и обнаруженная нами, являются миссенс-заменами, нарушающими аминокислотную последовательность С- концевого HECT-домена **(рис. 4)**, функция которого заключается в захвате и переносе убиквитина на таргетные субстраты [11,12]. Интересно отметить, что в двух описанных семьях мутация в гетерозиготном состоянии была обнаружена у двух сибсов, что было обусловлено наличием мозаицизма по мутации в одной семье у матери, а в другой — у отца пораженных сибсов. У пробанда, рожденного от отца-носителя соматической мутации, помимо типичных клинических проявлений в виде грубой задержки темпов психомоторного развития наблюдались также врожденные контрактуры, формирование которых, по мнению авторов, обусловлено малоподвижностью плода [13]. Миссенс-замена, обнаруженная у нашего пробанда также расположена в данном домене. Локализация мутации представлена на **рис. 4**.

Заключение

Нами описано редкое сочетание двух независимых моногенных заболеваний, диагностированных благодаря использованию двух различных молекулярно-генетических методов. Диагностика адрено-генитального синдрома, обусловленного дефицитом 21-гидроксилазы и имеющего типичные клинические проявления, проведена на основании анализа мутаций в гене *CYP21*A2 методом MLPA вскоре после рождения ребенка. Необходимость проведения дальнейшего диагностического поиска возникла в результате формирования у больного выраженной задержки темпов психомоторного и речевого развития и фармакорезистентного судо-

Рис. 4. Схема гена *NEDD4L* с изображением локализации мутаций в HECT-домене. Мутация c.2015C>T (p.W672I), выявленная у пробанда, выделена жирным шрифтом.

рожного синдрома. Учитывая, что такие симптомы встречаются при значительном количестве моногенных заболеваний, для диагностики был использован метод секвенирования клинического экзома. К настоящему времени в литературе увеличивается количество описаний больных с двумя моногенными заболеваниями, что необходимо учитывать в практической работе врача-генетика при проведении диагностики наследственных заболеваний и планирования профилактических мероприятий в отягощенных семьях.

Список литературы/References

1. Dinopoulos A., Papadopoulou A., Manta P. et al. *Coinheritance of Noonan syndrome and Becker muscular dystrophy.* Neuromuscul Disord, 2010. **20**(1): 61-63.
2. Bartoletti-Stella A., Chiaro G., Calandra-Buonaura G. et al. *A patient with PMP22-related hereditary neuropathy and DBH-gene-related dysautonomia.* J Neurol, 2015. **262**(10): 2373-2381.
3. Xu M., Fang F., Xu J. *[Rare combination of dystrophinopathy and Klinefelter's syndrome in one patient].* Zhonghua Er Ke Za Zhi, 2014. **52**(7): 548-551.
4. Lerario A., Colombo I., Milani D. et al. *A case report with the peculiar concomitance of 2 different genetic syndromes.* Medicine (Baltimore), 2016. 95(49): e5567.
5. Felix-Lopez X., Riba L., Ordonez-Sanchez M.L. et al. *Steroid 21-hydroxylase (P450c21) naturally occurring mutants I172N, V281L and I236n/V237E/M239K exert a dominant negative effect on enzymatic activity when co-expressed with the wild-type protein.* J Pediatr Endocrinol Metab, 2003. 16(7): 1017-1024.
6. Smith E.D., Blanco K., Sajan S.A. et al. *A retrospective review of multiple findings in diagnostic exome sequencing: half are distinct and half are overlapping diagnoses.* Genet Med, 2019.
7. Guerrini R., Filippi T. *Neuronal migration disorders, genetics, and epileptogenesis.* J Child Neurol, 2005. **20**(4): 287-99.
8. Chen H., Ross C.A., Wang N. et al. *NEDD4L on human chromosome 18q21 has multiple forms of transcripts and is a homologue of the mouse Nedd4-2 gene.* Eur J Hum Genet, 2001. **9**(12): 922-930.
9. Goel P., Manning J.A., Kumar S. *NEDD4-2 (NEDD4L): the ubiquitin ligase for multiple membrane proteins.* Gene, 2015. **557**(1): 1-10.
10. Kamuro K., Tenokuchi Y. *Familial periventricular nodular heterotopia.* Brain Dev, 1993. **15**(3): 237-241.
11. Broix L., Jagline H., Ivanova E. et al. *Mutations in the HECT domain of NEDD4L lead to AKT-mTOR pathway deregulation and cause periventricular nodular heterotopia.* Nat Genet, 2016. 48(11): 1349-1358.
12. Kato K., Miya F., Hori I. et al. *A novel missense mutation in the HECT domain of NEDD4L identified in a girl with periventricular nodular heterotopia, polymicrogyria and cleft palate.* J Hum Genet, 2017. 62(9): 861-863.
13. Elbracht M., Kraft F., Begemann M. et al. *Familial NEDD4L variant in periventricular nodular heterotopia and in a fetus with hypokinesia and flexion contractures.* Mol Genet Genomic Med, 2018. **6**(6): 1255-1260.